

7. 検診はどのようにするの？

従来は視触診による検診でしたが、2004年度に国の指針が改められ、40歳以上を対象にマンモグラフィ検査による検診を原則として行うことになりました。2016年度から視触診は推奨されませんが、実施する場合はマンモグラフィ検査と併用します。

《 検査法 》

マンモグラフィ

乳房のX線検査のことです。専用の撮影装置を使い、乳房をプラスチック板で挟み、斜め方向（内外斜位）と上下方向（頭尾方向）を撮影します。がんなどの異常があると、写真には、しこりの影（腫瘍陰影）や白い粒（石灰化：10ページ参照）として写ります。触っても分からない小さながんを発見するのに威力を発揮します。ただし、マンモグラフィは乳腺の濃度に影響を受けますので、濃度が密な人（40歳代）においては、がんがわかりにくいといわれています。

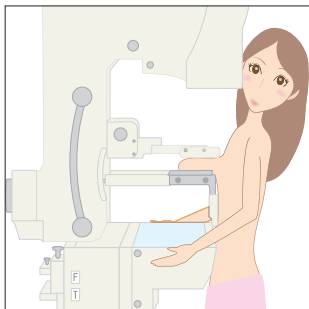
超音波 (エコー) 検査

乳房に超音波をあて、内部からの反射波（エコー）を画像にして、異常の有無を検査します。放射線を使わないので、妊婦にも安心です。超音波検査は乳腺の濃度に影響を受けませんので、乳腺が密な人にも適しているといえますが、乳がんの死亡率を下げる根拠は確認されていません。現在、超音波検査による乳がん検診の有効性を検証する比較試験（J-START）が進行中です。

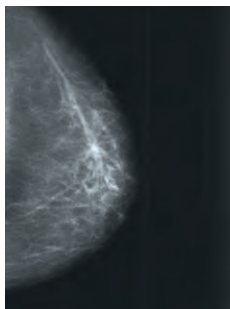
視触診

乳房を見て触って診断する方法です。全体の形をよく見て、くぼみや引きつれ、皮膚の変化がないか、乳頭や乳輪に異常がないかを観察することを視診といい、指の腹で触れてしこりの有無などを調べることを触診といいます。

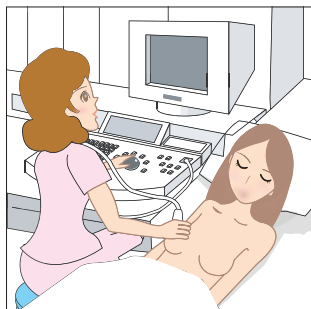
マンモグラフィ検査



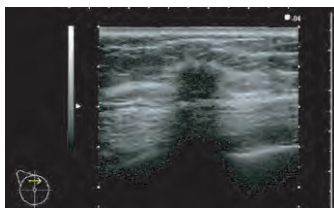
マンモグラフィによる撮影画像



超音波（エコー）検査



超音波検査による撮影画像



《石灰化》

がんなどで細胞が死滅すると、乳管内にカルシウムの成分がたまり、X線写真では白く写ります。砂をまいたような白い点々がある場合は早期乳がんの疑いがあるので、さらに精密検査が必要です。ただし、石灰化があってもがんを発症している、というわけではありません。

●マンモグラフィによる放射線被ばくの危険性

マンモグラフィはX線検査なので放射線被ばくがありますが、乳房だけの部分的なものなので、骨髄などへの影響はなく、白血病などの発生はありません。

1回の撮影で乳房が受ける放射線の量は、一般の人が1年間に受ける自然放射線量の50分の1程度です。健康上の影響はほとんどないと考えられています。